Lane Medical Library

Aus der II. medizin. Abteilung des Allgemeinen Krankenhauses
St. Georg in Hamburg
Oberarzt: **Dr. C. Römer**

Beitrag zur Frage der syphilitischen Fingergelenkerkrankungen

Inaugural-Dissertation

zur

Erlangung der Doktorwürde

der

Medizinischen Fakultät der Universität Hamburg

vorgelegt von

Margot Framhein
aus Hamburg

Mit 4 Abbildungen

1 9 2 7

LEOPOLD VOSS IN LEIPZIG

Referent Prof. Dr. Schottmüller

Druck von Grimme & Trömel in Leipzig

Einleitung

Im Jahre 1926 erschien eine ausführliche Monographie über die Arthrolues tardiva und ihre Therapie von Hermann Schlesinger in Wien. Schlesinger gibt in der Einleitung einen Überblick über die geschichtliche Entwicklung dieses vielumstrittenen Krankheitsbildes. Die bisherigen neueren Veröffentlichungen beziehen sich fast alle auf die Erkrankung der großen Gelenke; über die Erkrankung der kleinen Gelenke, wie z. B. der Fingergelenke, finden wir weniges erwähnt. Dagegen liefern in der Literatur um 1870—1890 zahlreiche Arbeiten kasuistische Beiträge zur Frage der syphilitischen Fingererkrankungen und deren Lokalisation in den Fingergelenken. Zur weiteren Kenntnis dieser Form der syphilitischen Gelenkerkrankungen dürfte es deshalb von Interesse sein, 5 Fälle zu besprechen, die wir zu beobachten Gelegenheit hatten.

I. Eigene Fälle

Fall 1. Frau St., 55 Jahre. Anamnese: Eltern gesund. Selbst früher nie krank. Mann Potator, vor der Ehe Syphilis. 4 Kinder, 1 hochgradig nervös, 1 geistig abnorm. 1922 Krankheitsbeginn mit Schmerzen in den Fingergelenken, vor allem in den Endgelenken beider Zeigefinger und an den zweiten Gelenken der 3. und 4. Finger, später Schmerzen auch in den Handgelenken. Stetige Zunahme der Schmerzen. Schwellung durch Entstehung ziemlich starker Ergüsse, bis schließlich der Faustschluß unmöglich war. Beeinträchtigung der Beweglichkeit in den Handgelenken. Zur selben Zeit Schmerzen in der Wirbelsäule und zunehmende Verkrümmung des Rückens. 1923 Behinderung beim Öffnen des Mundes; anfangs geringe, später starke Schmerzen in den Kiefergelenken. Keine nächtliche Verschlimmerung. Im September 1924 Krankenhausaufnahme.

Befund: Auffallend blasse Frau in dürftigem Kräfte- und Ernährungszustand. An den inneren Organen keine krankhaften Veränderungen. Die Handgelenke beiderseits, rechts mehr als links, geschwollen, die normalen Konturen verwaschen, besonders rechts ein deutlicher Erguß über den Handwurzelknochen. Die Schwellung fühlte sich wie ein weicher Gummi an. Die Mittelgelenke der 3. und 4. Finger waren verdickt; es bestand eine elastische Schwellung des periartikulären Gewebes; das Gelenk an den Mittelfingern ergab deutliche Fluktuation. Die befallenen Gelenke standen in leichter Beugestellung. Die Phalanx II beider Zeigefinger volarwärts wenig subluxiert. Eine völlige Streckung des Gelenkes nicht möglich. Die Endphalangen der Zeigefinger beider Hände zeigten eine ulnare Deviation der Achse. In den Endgelenken der Zeigefinger die gleichen Ergüsse wie in den Mittelgelenken der 3. und 4. Finger. In den Endgelenken der Zeigefinger abnorme Beweglichkeit nach allen Richtungen und ein weiches Reiben bei passiven Bewegungen zwischen den beiden Phalanxenden. Infolge der Unmöglichkeit des Faustschlusses und der verminderten Beweglichkeit der Handgelenke stark herabgesetzte Gebrauchsfähigkeit der Hände. An den Kiefergelenken eine deutliche Schwellung; die Zähne konnten nur ungenügend voneinander entfernt werden. An der Wirbelsäule eine kyphoskoliotische Verkrümmung. Die Wirbelsäule selbst nur wenig ausgiebig beweglich. Alle befallenen Gelenke auf Druck ziemlich stark empfindlich und auch spontan dauernd schmerzhaft. Andere als die erkrankt beschriebenen Gelenke frei von nachweisbaren Veränderungen. Die Temperatur dauernd erhöht, bis 38° rektal. (Abb. 1.)

Verlauf: Intensive Behandlung mit Salizylaten, Atophanyl, Lichtbädern, Diathermie und Massage erfolglos, ebenso Behandlung der Zähne (in Erwägung einer oralen Sepsis). Im November 1924 eine Injektion von 0,15 Neosalvarsan intravenös. Der Erfolg war ein verblüffender: nach einem heftigen Schüttelfrost eine plötzliche, deutliche Verminderung der Schmerzen; eine zweite Injektion nach 8 Tagen rief nur einen geringen Schüttelfrost hervor. Eine jetzt angestellte Blutuntersuchung nach WR ergab ein stark positives Resultat. Nachdem nunmehr die Diagnose auf eine Arthrolues deformans gestellt worden war, wurde eine sachgemäße antiluetische Kur eingeleitet (120 g Hg in Form einer Inunktionskur und 2,4 g Neosalvarsan). Das Resultat der Behandlung war durchaus befriedigend. Das Allgemeinbefinden besserte sich sehr wesentlich, Gewicht und Hämoglobinzahl stiegen an. Die Gelenke wurden wesentlich beweglicher, die Hand konnte fast zur Faust geschlossen werden; spontane Schmerzen waren bei der Entlassung nicht mehr vorhanden. Die Pat. war imstande, ihre häuslichen Arbeiten selbständig zu verrichten. Weitere Behandlung: Dauernde Einnahme von Gelokal, dabei Zunahme des Gewichts und stetige Besserung des Allgemeinbefindens, auffallende Besserung des lokalen Krankheitsprozesses.

Abb. 1

Im März 1925 konnte die Hand mühelos zur Faust geschlossen werden, die Bewegung im Kiefergelenk war kaum noch gehemmt. Zur weiteren Befestigung des Erfolges wurde eine Bismogenolkur angeschlossen. Nach 5 Injektionen à 1,0 g im Abstand von 6 Tagen plötzlich Schmerzen im rechten Sternoklavikulargelenk. Obgleich die Diagnose auf eine akute Exazerbation infolge der Behandlung nicht von der Hand gewiesen werden konnte, wurde die Therapie in der gleichen Weise fortgesetzt. Da aber eine Besserung nicht eintrat, wurde nach 15 g Bismogenol wiederum Neosalvarsan injiziert (3,15 g). Von den ersten Spritzen an trat rasche Besserung ein, die unter Jodkali bis April des nächsten Jahres anhielt. Wegen erneuter stärkerer und schmerzhafter Gelenkschwellungen im April 1926 wieder eine Neosalvarsankur (3,0 g), auch dieses Mal mit gutem Erfolg. Unter geringen Schwankungen des Allgemeinbefindens und der Gelenkschwellungen ist die Pat. bisher zu allen häuslichen Arbeiten befähigt geblieben. Die Deformierungen und die abnorme Beweglichkeit in den Zeigefingergelenken sind auch durch die Kuren nicht beeinflußt worden. Die Ergüsse sind zurückgegangen, aber nicht ganz verschwunden. Infolgedessen ist das äußere Bild der Hände nur unwesentlich verändert. Die Wassermannsche Blutuntersuchung ergab bis zuletzt das gleiche Resultat. Eine Prüfung des Gelenkpunktats mit der Wassermannschen Methode war nicht möglich, da Gelenkinhalt nicht zu erhalten war, offenbar infolge zu zäher Beschaffenheit desselben.

Röntgenbefund am 25. III. 1927 (Abb. 2): An den Händen allgemeine Atrophie: Verbreiterung des Markraumes, Verdünnung der Kortikalis und stärkere Durchsichtbarkeit der Knochen. Die Gelenke der Phalangen zeigen an beiden Händen, am ausgesprochensten rechts im Gelenk zwischen Mittel- und Endphalanx II, zwischen Grund- und Mittelphalanx III und zwischen Mittel- und Endphalanx V, links zwischen Mittel- und Endphalanx II, zwischen Grund- und Mittelphalanx III und IV und zwischen Mittel- und Endphalanx V, also an symmetrischen Stellen eine stark arthritische Zackenbildung der Randkonturen und Verdichtung der Knochenstruktur und Subluxation der Gelenke. Außerdem sieht man an sämtlichen Handwurzelknochen der linken Hand eine stark fleckige Form der Atrophie.

Demnach müssen die Veränderungen als Arthritis deformans ulcerosa bezeichnet werden.

Außer am Knochensystem lassen sich sonstige Zeichen von Lues nicht finden. Die diffusen Schmerzen in der Wirbelsäule lassen sich nach der Röntgenaufnahme nicht durch einen lokalisierten Krankheitsprozeß erklären. Es finden sich nur eine starke

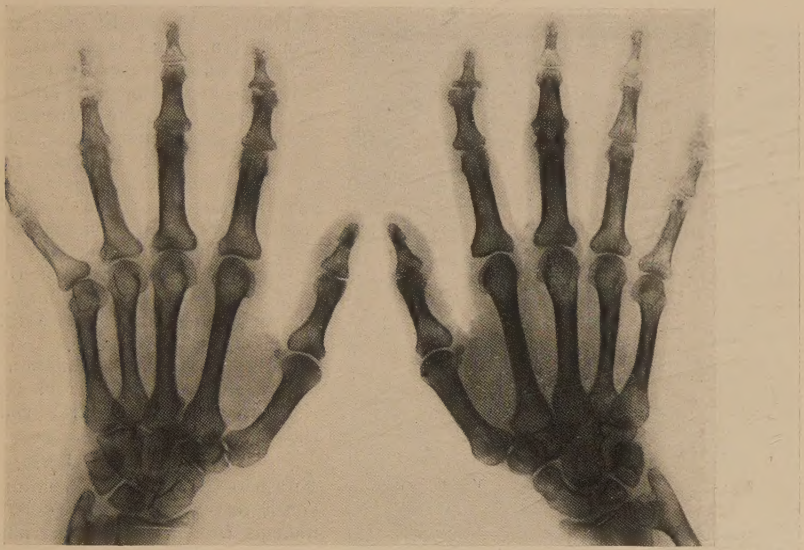

Abb. 2

Skoliose, gleichmäßig hohe Wirbelkörper von stark atrophischer Struktur im Sinne einer Osteoporose. Periostitische Auflagerungen oder Exostosen sind nicht vorhanden, ebenfalls keine Destruktionen oder Gummabildungen.

Fall 2. Frau Sch., 60 Jahre. Familienanamnese o. B., sonst nie ernstlich krank gewesen. Zwei Graviditäten, ein Kind faultot im letzten Monat, später ein gesundes Kind. Mann mit 58 Jahren an Herzschlag gestorben. Pat. weiß nichts von syphilitischer Infektion, ist vor 1922 nicht spezifisch behandelt worden. 1922 wegen „Herzleiden" mit Salvarsan behandelt. Am Ende der Behandlung und nach der Entlassung zum ersten Male Schwellung an den Daumenballen der linken Hand mit Schmerzen, deshalb von einem namhaften Chirurgen eine Operation vorgenommen, über die kein näherer Bericht vorhanden. Die Schmerzen blieben jedoch bestehen. Etwa ein halbes Jahr später die gleiche Schwellung mit Schmerzen am rechten Daumenballen. Seit Mitte 1924 zunehmende knotige schmerzhafte Verdickungen der Endgelenke des Zeigefingers und des 4. Fingers der rechten Hand. Wegen dadurch hervorgerufener Bewegungsstörung und gleichzeitig vorhandener starker Kurzatmigkeit zum Arzt.

Befund im Januar 1925: Ursache der Atemnot eine Aorteninsuffizienz höheren Grades. An beiden Daumenballen die Gegend des Gelenkes zwischen Handwurzelknochen und Os metacarpale nach der radialen Seite hin stark verdickt durch eine Schwellung

von der Konsistenz eines harten Gummis, ein Erguß nicht nachzuweisen. Die Schwellung auf Druck mäßig schmerzhaft. Das Gelenk zwischen II. und III. Phalanx des Zeigefingers und des 4. Fingers der rechten Hand verdickt und schmerzhaft. Die Achse der Endglieder des 2. Fingers ulnarwärts, die des 4. Fingers radialwärts abgeknickt, die Gelenke leicht luxiert. Abnorme Beweglichkeit, bei passiven Bewegungen ein deutliches Reiben der usurierten Knochen aneinander fühlbar. Infolge der Schmerzhaftigkeit der Faustschluß nur ungenügend möglich. WR dreifach positiv.

Diagnose: Aortitis luica valvularis (nach der Benennung und Einteilung von Schottmüller), Arthrolues deformans.

Therapie: Schmierkur, Jodkali, Nachkur in Tölz.

Nachuntersuchung im April 1925: Der objektive Befund ist unverändert; sehr wesentlich gebessert sind die Schmerzen, Faustschluß gelingt mühelos und ohne Schmerzen.

Seitdem mehrere Jodkuren und wiederholte Badekur in Tölz. Objektiv keine Änderung, Schmerzen nicht wieder aufgetreten.

Röntgenbefund am 25. IV. 1927. Rechte Hand: Ausgesprochene Veränderungen im Sinne einer chronischen deformierenden Arthritis im Gelenk zwischen End- und Mittelphalange des Zeigefingers und 4. Fingers. Ebenso ist das Karpo-Metakarpalgelenk stark verändert. Weniger ausgesprochene Veränderungen am Gelenk zwischen Grund- und Mittelphalange des rechten Zeige- und Mittelfingers und zwischen End- und Grundphalange des Daumens. Feinere Veränderungen auch an zahlreichen anderen der interphalangealen Gelenke. Links Veränderungen ähnlich, besonders ausgesprochen am Karpo-Metakarpalgelenk des Daumens. Zusammenfassend kann auf Grund des Röntgenbefundes nur von einer schweren destruierenden ulzerösen Arthritis gesprochen werden.

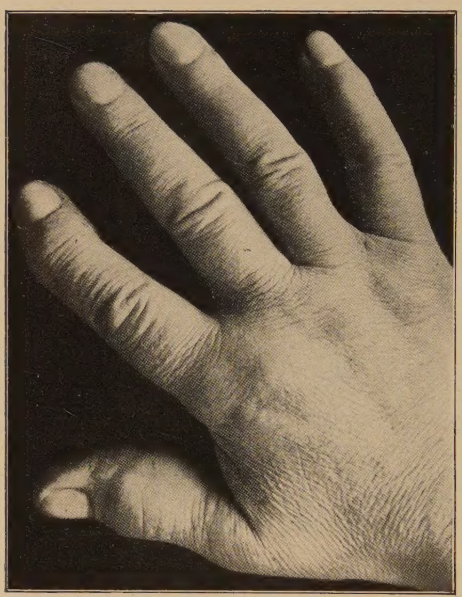

Abb. 3

Durchleuchtung: Dilatation des Herzens nach links, sonst kein besonderer Befund, die Lungen frei von pathologischen Herdschatten.

Fall 3. L., 67 Jahre, Lehrer. Anamnese: Infectio syphilitica 1884, von Engel-Reimers behandelt. Seitdem niemals Beschwerden oder Hauterscheinungen. 1896 angeblich „Sonnenstich" während des Unterrichts, infolgedessen pensioniert. Während der Kriegszeit Blutuntersuchung nach Wassermann negativ. Im Juni 1926 einen Tag lang Doppeltsehen. Ende Juli plötzlich Schwäche im rechten Bein, zunehmend, 3 Tage später Lähmung des rechten Armes.

Befund am 1. VIII. 1926: Parese der rechten Seite. Bei dieser Gelegenheit wird eine ziemlich derbe, spindelig-knotige Verdickung des Gelenkes zwischen I. und II. Phalanx beider Daumen festgestellt, außerdem eine Deviation der Endphalanx des rechten Zeigefingers ulnarwärts mit Verbreiterung des Gelenkes und abnormer Beweglichkeit.

Diagnose: Aus der Art des Auftretens der Lähmungserscheinungen und dem Gelenkbefund wird trotz energischen Leugnens Lues diagnostiziert, worauf die obige Anamnese schließlich angegeben wird.

(Der Pat. hatte den Auftreibungen an den Fingern keine Beachtung geschenkt, er selbst hielt sie für Gicht. Sie sollten etwa ein Jahr bestanden haben und anfangs schmerzhaft gewesen sein.)

Therapie: Unter kombinierter Jod-Bismogenolbehandlung rascher Rückgang der Lähmungen. Keine Änderung des Befundes an den Händen (Abb. 3).

Fall 4. L., 35 Jahre alt. Anamnese: Vater schwer rheumatisch gewesen, jung an Herzleiden gestorben; man nimmt Lues an. Selbst nie ernstlich krank gewesen; von

syphilitischer Infektion ist dem Pat. nichts bekannt. Verheiratet; Frau eine Fehlgeburt im 7. Monat.

1913 Gelenkrheumatismus. 1923 und 1925 Iritis.

1923 und 1925 Gelenkrheumatismus. Damals auch die Kiefergelenke und das rechte Sternoklavikulargelenk befallen neben Fußgelenken, Kniegelenken, Hand-, Schulter- und einzelnen Interphalangealgelenken. 1925 Blutuntersuchung nach Wassermann negativ. Der Pat. wurde in einem hiesigen Krankenhause unter der Diagnose Arthritis gonorrhoica behandelt. Von damals soll eine Verdickung des rechten Sternoklavikulargelenkes und des 1. Gelenkes am rechten Zeigefinger bestehen geblieben sein.

1926 Feigwarzen. Antoni stellte nach seiner Methode im Blutausstrich Lues fest, darauf Anstellung der WR, die stark positiv ausfiel. Durch intensive Hg-Salvarsankur seitdem WR negativ. Während der ersten antisyphilitischen Kur 1926 traten starke Schmerzen und Schwellungen an symmetrischen Gelenken auf, und zwar an den Daumengrundgelenken und an den Zeigefingergrundgelenken.

Während der zweiten Kur Schmerzen und Schwellung des rechten 2. Mittelfingergelenkes.

Während der dritten Kur Schmerzen und Schwellung des linken Kleinfingergrundgelenkes. Außerdem bestehen jetzt Schmerzen in einzelnen Zehengrundgelenken.

Die Diagnose Arthritis deformans ulcerosa geht aus dem Reiben hervor, das bei passiven Bewegungen und Verschiebungen der am rechten Daumengrundgelenk beteiligten Knochen bemerkbar ist. Am Herzen Aorteninsuffizienz. Röntgenologisch Bulbus aortae erweitert.

Nach allem ist man berechtigt anzunehmen, daß es sich um eine Lues congenita handelt mit Aneurysma aortae supravalvularis et valvularis und eine chronisch deformierende Arthritis.

Abb. 4

Röntgenbefund am 16. IV. 1927 (Abb. 4): Rechte Hand: Dorsal am Köpfchen des I. Metakarpale unmittelbar an die Gelenkfläche angrenzend ein ziemlich scharfer, marginaler Defekt von Schrotkorngröße. Einen ebensolchen, etwas kleineren, muldenförmig aussehenden sieht man an der radialen Seite der Basis der II. Grundphalange. Das Köpfchen der II. Metakarpale weist einen erheblich größeren, auch ziemlich scharfrandigen Defekt auf. Radial hiervon liegt in den Weichteilen ein glatter, etwa 2 cm langer Sequester. Ähnliche Veränderungen an der linken Hand. Kleine Defekte sind dorsal an gleicher Stelle wie rechts am Köpfchen des I. Metakarpale und außerdem an der ulnaren Seite der Basis des V. Metakarpale. Die Kniegelenke bieten keinen besonderen Befund. Das linke Sternoklavikulargelenk ist frei, dagegen zeigt das rechte unregelmäßige Begrenzung der Gelenkfläche der Klavikel.

Diagnose: Der röntgenologische Befund bietet keine für eine bestimmte Ätiologie charakteristische Veränderung. Am meisten ähnelt das Bild noch dem, was man bei einer Arthritis urica zu sehen bekommt.

Die rheumatische Erkrankung, die der Pat. 3 Jahre vor Feststellung der Lues durchgemacht hatte, bietet in ihrer Lokalisation auffallende Ähnlichkeit mit dem ersten Fall und mit einem bei Schlesinger kurz erwähnten Fall. Bei Schlesingers Pat. kam

es zu „Veränderungen in fast sämtlichen Interphalangeal- und in den Handgelenken, während außer den Kiefer- und Sternoklavikulargelenken alle anderen Verbindungen frei waren".

Fall 5. Frau v. W., 53 Jahre. Anamnese: Früher nicht ernstlich krank gewesen. 1924 Apoplexie mit rechtsseitiger Lähmung. Jetzt zum Arzt wegen seit 4 Wochen bestehender, Tag und Nacht andauernder heftiger Schmerzen im linken Handgelenk. Behandlung mit Wärme und Salizylpräparaten, Melubrin- und Atophanylinjektionen erfolglos.

Befund im Juni 1926: Rechtsseitige Lähmung, auffallend gelblich-blasse Hautfarbe. Am Processus styloideus radii sin. ist das Periost in Form eines derben, etwa kirschkerngroßen, sehr schmerzhaften Tumor verdickt. Weiterhin eine ausgesprochene Abknickung der Achse des linken Zeigefingerendgliedes ulnarwärts mit Subluxation des Gelenkes und Destruktion, die sich durch starkes Reiben der vom Knorpel entblößten Gelenkflächen bei passiven Bewegungen anzeigt.

Im Hinblick auf die Ähnlichkeit des Befundes mit den oben beschriebenen Fällen wird die Möglichkeit einer Lues erwogen. Die WR ist negativ. Es ergibt sich jedoch bei genauer Nachforschung, daß der Vater und ein Bruder der Pat. an progressiver Paralyse gestorben sind. Sie selbst soll als Säugling „sehr krank" gewesen sein.

Die Diagnose wird darum auf Arthrolues deformans gestellt.

Es wird eine antiluetische Therapie eingeleitet; auf 0,15 g Neosalvarsan starker Schüttelfrost, danach deutliche Milderung der vorher aller Behandlung trotzenden Schmerzen. Nach zweimaliger Injektion von 0,45 g Neosalvarsan sind die Schmerzen völlig verschwunden. Die periostitische Auftreibung ist nach Beendigung der Kur wesentlich zurückgegangen. Das äußere Bild ist fast unverändert.

II. Epikrise und Diagnose

1. Klinisch: Das, was die Fälle miteinander verbindet, ist die Entstehungsweise, das äußere Bild und der Verlauf, deren Gleichartigkeit es gestattet, unsere Fälle zu einer Gruppe zusammenzufassen, die offenbar charakteristische, auf Lues hinweisende Symptome zeigt. Bei allen Pat. war das Anfangssymptom Schmerzen, woran sich nach einiger Zeit Schwellungen anschlossen, während die Schmerzen wieder in den Hintergrund traten. Im Laufe von Monaten oder Jahren bildeten sich dann die Deformierungen aus, die, als die Kranken ärztliche Hilfe in Anspruch nahmen, schon ziemlich weit fortgeschritten waren. Es kam bei vier Pat. zu Destruktionen an Fingerendgelenken, der Zeigefinger bei Fall 1, 2, 3 und 5, bei Fall 2 auch des 4. Fingers und bei Fall 3 auch des Daumens, bei dem vierten Fall zu Destruktion an den Daumengrundgelenken. Charakteristisch ist eine gewisse Symmetrie der Lokalisation, die im ersten Falle ganz ausgesprochen, aber auch bei den anderen unverkennbar vorhanden ist, ein untrügliches Zeichen, daß es sich nicht um ein lokales Leiden, sondern um eine Allgemeinerkrankung handelt. Bei der zweiten Pat. sind die Gelenke zwischen Handwurzelknochen und Os Metacarpale I beiderseits befallen, bei dem dritten Pat. beide Daumenendgelenke, bei dem vierten Pat. beide Daumengrundgelenke. Nur bei der letzten Pat. ist die Erkrankung einseitig. In allen erkrankt gefundenen Gelenken waren anfangs Ergüsse nachweisbar, die sich dann später resorbierten. In den Endgliedern der Zeigefinger, bei der zweiten Pat. auch des 4. Fingers, war auffallend rauhes Reiben und abnorme seitliche Beweglichkeit bei passiven Bewegungen, die lebhafte Schmerzen verursachten, nachzuweisen, woraus auf einen schweren destruktiven Prozeß in den Gelenken geschlossen werden muß. Die Funktionsbehinderung war infolge der Schmerzhaftigkeit und Deformierung recht

groß. Druckschmerz bestand in allen erkrankten Gelenken, besondere Druckpunkte waren nicht nachzuweisen.

2. Röntgenologisch: Gleichartig wie das klinische Bild ist auch der Röntgenbefund, den wir in Fall 1, 2 und 4 erheben konnten. Allerdings muß hier von vornherein betont werden, daß röntgenologisch irgend welche für Lues charakteristische Veränderungen durchaus nicht vorliegen. Wie schon bei den Fällen 1, 2 und 4 beschrieben, handelt es sich lediglich um den Befund einer Arthritis deformans mit schweren usurierenden Prozessen an den Gelenken. Wir werden darauf bei der Besprechung der Differentialdiagnose noch ausführlich eingehen.

3. Ätiologisch: Haben wir somit klinisch und röntgenologisch gemeinsame Züge an unseren Fällen feststellen können, so erhebt sich nunmehr die Frage, mit welchem Rechte wir ätiologisch die Erkrankung auf Syphilis zurückführen können. Die WR im Blut war in drei Fällen noch zur Zeit der Behandlung stark positiv (Fall 1, 2, 4), einmal (Fall 3) war eine sichere Lues in der Anamnese und bestand zur Zeit der Behandlung eine spätluetische Gefäßerkrankung. Nur im letzten Falle (5) konnte die Syphilis nicht mit absoluter Sicherheit als erwiesen angesehen werden, da weder die WR noch sonstige Zeichen eine solche Erkrankung beweisen ließen. Indessen ergab bei weiterer Nachforschung die Familienanamnese dann, daß es sich wohl um eine kongenitale Lues handle; auch die „schwere Erkrankung", die die Pat. selbst als Säugling durchgemacht haben soll, kann man in diesem Zusammenhang vielleicht als Manifestation der kongenitalen Lues ansehen. Die Mitbeteiligung des Periost am Radius ist ein weiteres für Lues sprechendes Moment. Auch bei dem vierten Fall, bei dem die Lues durch die Blutuntersuchung sicher ist, handelt es sich vielleicht um eine kongenitale Form, denn von primären und sekundären Erscheinungen ist nichts bekannt, und die Erkrankung des Vaters ließe sich als luische deuten.

Außer durch die Anamnese und den Ausfall der WR ließ sich die syphilitische Ätiologie auch schließen aus dem Vorliegen anderweitiger luischer Veränderungen. Zwar ist nach Schlesinger eine Mitbeteiligung anderer Organe bei der Knochen- und Gelenklues selten, eine Erfahrung, die auch Harttung gemacht hat, während Strauss in seinen Veröffentlichungen über Gelenkerkrankungen bei Spätlues angibt, daß von seinen sechs Kranken drei erhebliche Gefäßveränderungen gezeigt haben. Vier unserer Fälle (2, 3, 4, 5) gingen mit schweren Gefäßerkrankungen einher, Fall 2 und 4 litten an unzweifelhaften syphilitischen Aortenerkrankungen; bei Fall 3 und 5 fanden sich zentral bedingte Lähmungserscheinungen, die nicht anders als durch endarteriitische Prozesse bedingt gedeutet werden können.

Schließlich dürfte der Erfolg unserer antisyphilitischen Therapie, sowohl was den Heileffekt als die dadurch bewirkte Provokation anbetrifft, die Diagnose Lues stützen, wenngleich wir im Gegensatz zu Schlesinger der Diagnose „ex iuvantibus" mit großer Reserve gegenüberstehen. Immerhin scheint uns der prompte Erfolg der Therapie in Fall 1 und 5 doch auch bei kritischer, vorsichtiger Abwägung für die Diagnose Lues verwertbar zu sein. Schwerer als der günstige Erfolg der spezifischen Therapie wiegt aber vielleicht die Beobachtung der Provokation krank-

hafter Veränderungen an bis dahin als gesund angesehenen Stellen durch die Therapie. Besonders eklatant sind in dieser Beziehung die Exazerbationen in Fall 1 und 4: bei unserer ersten Pat. trat mitten in der zweiten Kur plötzlich eine schmerzhafte Schwellung im rechten Sternoklavikulargelenk auf, die vorher nicht bestanden hatte und die erst bei weiterer Kur verschwand. Im Fall 4 exazerbierten zur Ruhe gekommene Gelenkerscheinungen regelmäßig während der spezifischen Kuren. Wir gehen wohl nicht fehl, wenn wir mit Schlesinger und Harttung dies als Herxheimersche Reaktionen in einem bereits, wenn auch nicht nachweisbar erkrankten Gelenk ansehen, so nämlich, daß die in den Gelenken vorhandenen Spirochätendepots durch die spezifische Behandlung zur Lebensäußerung veranlaßt werden. Interessant ist, daß im ersten Falle die Schmerzen, die während der Bismogenolkur aufgetreten waren, erst nach einer Neosalvarsaninjektion sich besserten, eine Beobachtung, die wir auch in einem anderen Falle machen konnten: hier handelte es sich um einen Pat. mit stationärer Tabes und intermittierenden schmerzhaften Schwellungen im zweiten Gelenk beider Mittelfinger; auf Quecksilber oder Bismogenol trat eine Besserung nicht ein. Im Gegenteil zeigte sich mehrfach eine erhebliche Verschlechterung, während nach Injektion von Neosalvarsan regelmäßig Beschwerdefreiheit eintrat.

Ob die bei der zweiten Pat. nach einer Salvarsanbehandlung wegen Aortitis in Erscheinung getretenen Veränderungen an den Daumenballen durch die Kur provoziert worden sind, ist nicht mit Sicherheit zu sagen, erscheint aber im Hinblick auf die anderen Fälle nicht ausgeschlossen. Die Pat. selbst führt ihr Leiden mit Bestimmtheit auf die Kur zurück, da sie manchmal sofort nach der Injektion heftige Schmerzen verspürte.

Die Frage, ob die Lokalisation der Gelenkveränderungen etwa für Lues eine typische ist, wird weiter unten besprochen werden.

Nachdem wir somit zu der Ansicht gekommen sind, daß es sich bei unseren Fällen um luische Erkrankungen handelt, interessiert die Frage nach der zeitlichen Beziehung zwischen der Infektion und dem Ausbruch der Erkrankung an den Gelenken. Eine genaue Beantwortung dieser Frage ist nicht möglich; immerhin läßt sich soviel sagen, daß die unserer Gruppe zugehörigen Fälle den spätluischen Erkrankungen zuzurechnen sind.

III. Differentialdiagnose

Die Differentialdiagnose hat bei der vorliegenden Krankheit die verschiedensten chronischen Gelenkerkrankungen in den Bereich ihrer Erwägungen zu ziehen. In der Literatur wird immer wieder die Schwierigkeit betont, gewisse Formen von Gelenklues von der Tuberkulose zu unterscheiden. Für unsere Fälle kommt sie ebenso wie der Poncetsche Gelenkrheumatismus nicht in Frage.

Bei der ersten Pat. war eine Gelenkerkrankung bei Sepsis in Erwägung gezogen, da sich anfangs eine Ätiologie nicht finden ließ. Nur bei diesem Falle war Fieber vorhanden. Wiederholte Blutkulturen blieben steril; auch odontogene Sepsis ließ sich ausschließen, da eine gründliche Revision des Gebisses und Extraktion mehrerer kariöser Zähne keinerlei Veränderungen der Fieberkurve und der Beschwerden an den Gelenken brachte.

Auch gonorrhoische Erkrankungen können ausgeschlossen werden, wenngleich beachtenswerterweise Fall 4 längere Zeit als Arthritis gon. behandelt worden ist. Die Lokalisation an den kleinen Fingergelenken kommt im allgemeinen der Gonorrhoe nicht zu. Jedenfalls aber verläuft die gonorrhoische Gelenkerkrankung mit sehr starken Schmerzen, die meist zu Fixation und auch zu Ankylose führt. Eine Beteiligung der Kiefergelenke kommt, wie Schlesinger hervorhebt, neben der Lues besonders der Gonorrhoe zu und ist für die Lues nur zu verwerten, wenn noch keine spezifische Behandlung eingesetzt hat, wie es bei unseren Pat. auch nicht der Fall war.

Gelenkgicht, chronischer Gelenkrheumatismus und die sog. Arthritis deformans sind die Erkrankungsformen, die auch in unseren Fällen besonders zu berücksichtigen sind.

Eine Beteiligung des Großzehengrundgelenkes, wie es typisch für Gicht ist, war bei keinem unserer Pat. vorhanden. Die Schmerzen traten nicht anfallsweise auf. Tophi waren nicht nachweisbar. Die für Gicht als typisch beschriebenen Veränderungen waren röntgenologisch im ersten Falle nicht vorhanden. In Fall 4 ähnelte der Befund zwar dem der Arthritis urica, klinisch sprach aber die Entwicklung der Erkrankung gegen eine solche. Nach Schlesinger kommt der Gicht „keine Beeinflußbarkeit einer vorhandenen Empfindlichkeit durch antisyphilitische Mittel" zu, „die letzteren führen auch keine Besserung oder Heilung herbei".

Ein akuter Gelenkrheumatismus, der in chronische Form übergegangen war, lag bei unseren Pat. nicht vor. Bei den zweifelhaften Fällen blieb eine Behandlung mit Salizylpräparaten völlig erfolglos.

Die Unterscheidung der Arthritis deformans von der Gelenklues einerseits, andererseits die ätiologische Bedeutung der Lues für die Arthritis deformans sind vielfach der Gegenstand eifriger Forschung gewesen. Heckmann sieht für fast alle Formen der monartikulären Arthritis deformans (er schließt nur die senile aus) die Grundursache in der konstitutionellen Lues, die eine durch Kontusion bedingte Schädigung des Gelenkes nicht ausheilen läßt; für die Polyarthritis deformans macht er sie „in einem bedeutenden Prozentsatz der Fälle" verantwortlich neben der rheumatischen Disposition.

Stühmer prüfte diese Resultate nach und kam ebenfalls zu dem Resultat, daß für viele Fälle von Arthritis deformans die Lues die Ursache sei.

Axhausen hält die Arthritis deformans für eine Folgeerscheinung, „die sich nicht selten an die luetische Gelenkerkrankung anschließt, auch wenn die eigentliche Gelenklues durch richtige Behandlung vollständig zum Verschwinden gebracht worden ist". Die Ursache dieser Nachkrankheit sollen Knorpelnekrosen sein, die Axhausen als Ursache der Arthritis deformans in jedem Falle angibt.

Rimann (zitiert nach Heine) hat die Syphilis als Ursache der primären Arthritis deformans anerkannt. Durch eine chemische Veränderung der Gewebssäfte und der Gelenkflüssigkeit solle sie auf den Knorpelüberzug schädigend einwirken.

Heine kann in seiner Arbeit über die Arthritis deformans auf Grund seiner Untersuchungen die Vermutung Rimanns nicht bestätigen und will die Lues aus der Ätiologie der Arthritis deformans streichen, „solange

nicht durch ein größeres Material das Gegenteil bewiesen ist". Als Ursache der sekundären Arthritis deformans erkennt er sie an, hält aber die von Heckmann veröffentlichten monartikulären Fälle für durch Trauma bedingte sekundäre Arthritis deformans.

Schlesinger glaubt, daß früher viele Fälle von deformierender Gelenklues der richtigen Diagnose und kausalen Therapie entgangen seien, wendet sich aber dagegen, durch den Nachweis einer positiven WR bei deformierender Gelenkerkrankung die Diagnose Gelenklues für gegeben zu erachten, und stellt als klinische Unterscheidungsmerkmale auf: „Dolores osteocopi nocturni, die Druckpunkte an den Gelenken, Periostitiden und Bursitiden in der Nachbarschaft der erkrankten Artikulationen, die schubweise Verschlimmerung, manchmal synchron mit manifesten luetischen Veränderungen an anderen Körperstellen, die häufige Erkrankung der Kiefer- und Schlüsselbeingelenke, die positive WR in der Gelenkflüssigkeit, manchmal auch positive, radiologisch erkennbare Veränderungen an den Knochen, das Ergebnis der pharmakologischen Prüfung, den Erfolg der Therapie." Eine für Gelenklues typische Veränderung hat Schlesinger nicht feststellen können; bei einigen seiner Pat. waren die für Polyarthritis deformans typischen Verkrümmungen vorhanden. In anderen Fällen waren ganz regellose Stellungen entstanden, teilweise Überstreckungen in einzelnen Fingergelenken, starke laterale Deviation, sowohl ulnare wie radiale, letztere zwar seltener. Auch konnte Schlesinger mehrmals S- und Z-förmige Verkrümmung der Finger feststellen.

IV. Röntgendiagnose

Röntgenologisch ist nach dem derzeitigen Stande unseres Wissens die Unterscheidung der Gelenklues von anderen Arthritiden nicht möglich. Eisler schreibt, daß die Lues im Gewande fast aller Arthritiden auftreten könne. Das Fehlen der Knochenatrophie, begleitende zirkuläre Periostitiden, Gummen in benachbarten oder anderen Knochen werden als kennzeichnend angesehen.

Wir konnten in dreien unserer Fälle Röntgenbilder erhalten (Fall 1, 2 und 4). Fall 1 und 2 boten das Bild der Arthritis def. ulcerosa ohne jede spezifische für Lues sprechende Zeichen, ein Bild, wie es durch Gelenkerkrankungen der verschiedensten Ätiologie hervorgerufen werden kann. Bei der klinischen Übereinstimmung dieser Fälle hinsichtlich der Gelenkveränderungen mit den Fällen 3 und 5 gehen wir wohl nicht fehl, wenn wir auch für die letzteren dieselben röntgenologischen Veränderungen, also einen ulzerös deformierenden Prozeß annehmen. Anders verhält sich Fall 4. Bei ihm findet sich (s. Abb. 4) eine paraartikuläre destruierende Veränderung mit Defekten in den Knochen ohne eigentliche deformierende Prozesse. Möglicherweise haben wir hier das Frühstadium des Prozesses vor uns, den in seiner vollen Ausbildung Fall 1 darstellt.

Ob es sich bei unserem 1. Fall, der neben den übrigen Gelenkveränderungen auch eine Deformierung der Wirbelsäule zeigte, um eine Spondylitis luetica simplex (nach der Einteilung von Schlesinger) handelt, läßt sich nicht sicher entscheiden. Stauchungsschmerz, nächt-

liche Zunahme der Schmerzen, neuralgische Beschwerden waren nicht vorhanden, es trat aber nach der antisyphilitischen Therapie ebenfalls eine Linderung der Schmerzen in der Wirbelsäule auf. Es muß hier bei der Vermutungsdiagnose bleiben. Schlesinger schreibt: „Wenn der Wirbelerkrankung multiple Gelenkschwellungen oder Knochenveränderungen vorausgegangen sind oder sich gleichzeitig mit ihr entwickelt haben, deren syphilitische Natur keinem Zweifel unterliegt, so handelt es sich sehr wahrscheinlich um syphilitische Spondylitis".

Fassen wir nach dieser differentialdiagnostischen Abgrenzung noch einmal kurz zusammen, was uns für die Diagnose Gelenklues in unseren Fällen zu sprechen scheint, so sind es folgende Punkte, die uns zur Diagnose Arthrolues führten: der Nachweis der syphilitischen Infektion durch positiven Blutbefund und andere luetische Erscheinungen, die Symmetrie der Lokalisation, bei dem 1. und 4. Fall die Mitbeteiligung von Gelenken, die anderen Krankheitsprozessen kaum zukommt, die Exazerbation bei spezifischer Behandlung, bei dem letzten Fall die begleitende Periostitis am Radius, die, wenn auch unspezifischen Röntgenbefunde. Der weitere Verlauf und Erfolg der Therapie bewiesen die Richtigkeit der Diagnose.

V. Pathologische Anatomie

Pathologisch-anatomische Befunde an luetisch veränderten Gelenken finden sich nicht sehr zahlreich in der Literatur. Schlesinger schreibt, daß das pathologisch-anatomische Bild sehr wechseln kann, in einigen Fällen lägen nur leicht entzündliche Prozesse vor, in andern gummöse und in wieder anderen beherrschten Vernarbungsprozesse das Bild. Schlesinger teilte einige autoptische Befunde anderer Autoren mit. In einem Falle von Cohen ergab sich trotz jahrelanger Gelenkerscheinungen bei der Sektion nur ein Erguß ohne Mitbeteiligung der Synovia oder des Knochens. In anderen Fällen dagegen war es zu Zottenwucherungen, Gummabildungen, Knorpeldefekten gekommen. Virchow schreibt über die Unterscheidung der Arthritis def. von den deformierenden Formen der Gelenklues: gemeinsamer Sitz der Erkrankung sei der Gelenkknorpel, der in gewissen Teilen schwinde. Während bei der Arthr. def. sich dieser Schwund durch Auflösung des Knorpelgewebes vollziehe, sei über den Vorgang der Veränderungen bei Lues nichts zu sagen. Er selbst habe nie Anfänge des Prozesses gesehen. Das Endresultat seien zackige, zuweilen strahlenförmige, tiefe Defekte, teilweise mit Bindegewebe erfüllt, am Rande Zottenbildung. Der Sitz dieser Defekte sei nicht an marginalen Stellen wie bei der Arthr. def., sondern mitten auf der Fläche. Auch fehle bei der Syphilis die Neubildung von Knochensubstanz an den Rändern der Knochen, Hyperostosen und Corpora mobilia.

In der älteren Literatur wird seit 1860 das Krankheitsbild der syphilitischen Fingergelenkserkrankung beschrieben. Die Weichteile, das Knochenmark, das Periost werden als Ausgangspunkt angesehen, Koch (1890) hat als erster die „selbständige syphilitische Fingergelenksentzündung" beschrieben.

Auf Grund der Literaturangaben und unserer eigenen Überlegungen haben wir uns über unsere Fälle folgendes Bild gemacht:

Die Entstehungsweise, der Beginn mit Schmerzen und Schwellung im Gelenk spricht dafür, daß es sich um eine primäre entzündliche Erkrankung der Synovia handelt, daß also der Prozeß von der Gelenkkapsel ausgeht. Dieses erste Stadium äußert sich durch Ergüsse, wie sie bei allen unseren Patienten bestehen. Im weiteren Verlauf greift der Krankheitsprozeß weiter um sich und es kommt zu schweren Veränderungen der Gelenkkapsel, wie sie sich durch abnorme Beweglichkeit kennzeichnet, und zur Usurierung von Knorpelflächen, die sich klinisch durch deutlich fühlbares Reiben kundgibt, auf den Röntgenbildern aber auch durch eine unscharfe Begrenzung des Gelenkspaltes deutlich erkennbar ist, und weiter können dann auch die Knochen an den Gelenkenden erkranken. Besonders deutlich zeigt der Fall 4, wie die Knochen- bzw. Knorpelveränderungen gerade an den Stellen beginnen, wo die Kapsel ansetzt. Wodurch die Unterschiede zwischen Fall 1 und 2 einerseits und Fall 4 andererseits bedingt sind, läßt sich nicht sagen, wie angedeutet, stellen die Befunde vielleicht verschiedene Entwicklungsstadien desselben Prozesses dar. Bei unserm 1. und 2. Falle ist röntgenologisch nachweisbar der Knorpel an den erkrankten Gelenken in ganzer Ausdehnung zerstört, über den Ausgangspunkt läßt sich nichts mehr sagen, bei dem 4. Fall nur an den Ansatzstellen der Kapsel, also nicht mitten auf der Fläche, wie Virchow zur Unterscheidung von der Arthr. def. schreibt, dagegen fehlt Neubildung von Knochensubstanz an den Rändern auch bei unseren Patienten. Wenn die Gelenkenden und die Kapsel zerstört sind, kann es zur Luxation kommen, äußere Momente geben wahrscheinlich die Richtung der Deviation an.

VI. Therapie

Inunktion mit Hg, Jodkali und Neosalvarsan. Alle Pat. wurden schnell beschwerdefrei; daß eine Änderung des äußeren Bildes nicht eintreten konnte, ist klar bei Betrachtung der Röntgenbilder. Die von uns u. a. gemachte Beobachtung, daß eine spezifisch-antisyphilitische Kur teils bestehende Veränderungen zum Aufflackern bringen, teils latente Herde in Erscheinung treten lassen, erfordert eine grundsätzliche Einstellung zur Frage der Therapie. Wir müssen unseres Erachtens trotz allem daran festhalten, daß als luetisch angesehene Gelenkaffektionen mit allen Mitteln der antisyphilitischen Therapie zu erfassen sind. Daß Jodtherapie allein nicht genügt, beweist uns unsere Erfahrung an Fall 1, 2, 3 und 5; auch Quecksilber und Wismut scheinen nicht zu genügen. Offenbar ist das Salvarsan bei diesen Formen besonders wirksam. Wir sind auch der Meinung, daß lokale Reaktionen und Exazerbationen nicht an der Fortführung der Kur hindern können, sondern im Gegenteil eine solche unbedingt erfordern. Schließlich scheint uns gerade für die Gelenklues eine Kombination spezifischer Kuren mit der alten Zittmannschen Therapie besonders aussichtsreich.

VII. Prognose

Die Prognose ergibt sich aus dem Gesagten und dem Verlauf unserer Fälle. Eine Restitutio ad integrum ist nicht zu erwarten, Gelenkveränderungen dieser Art, bedingt durch Kapsel- und Knochenzerstörungen,

sind naturgemäß nicht zu beseitigen. Daß der Prozeß aufzuhalten ist, glauben wir aus unseren Fällen schließen zu können. Es muß aber betont werden, daß immer wiederholte Kuren auch bei negativem Ausfall der WR notwendig sind.

Zusammenfassung

Zusammenfassend läßt sich folgendes sagen:

1. Die Arthritis deformans luica ist eine spätsyphilitische Erkrankung, sie lokalisiert sich nicht selten an den Gelenken der Finger.

2. Charakteristisch scheint der Beginn mit Schmerzen, die oft bestehen bleiben, bis eine spezifische Therapie einsetzt. Im weiteren Verlauf der Erkrankung kommt es an den Fingern zu Schwellungen einzelner Gelenke durch entzündliche Veränderungen in der Gelenkkapsel, zur Bildung eines Gelenkergusses, weiterhin zu Defektbildungen in den Knochenenden, von dem Ansatzpunkt der Gelenkkapsel ausgehend, oft zu Usurierung des Knorpels und des Knochens, in vielen Fällen zu Subluxationen der Gelenke und Deviation der Achse der Endglieder an den Fingern. Charakteristisch erscheint bis zu einem gewissen Grade ein rauhes Reiben bei passiven Bewegungen in den erkrankten Gelenken.

3. Die Lokalisation ist meist symmetrisch.

4. Die Veränderungen im Gelenk, wie sie röntgenologisch nachweisbar sind, sind in vielen Fällen die einer (ulzerösen) Arthritis ohne einen typischen Befund für die luetische Ätiologie.

5. Die Therapie muß eine kombinierte antisyphilitische sein. Bei derselben kommt es nicht selten zu Exazerbationen und Manifestwerden latenter Herde.

6. Gesichert wird die Diagnose Gelenklues nur durch Nachweis anderweitiger luetischer Zeichen, positive WR oder gesicherte Lues in der Anamnese, endlich bei typischem Verhalten auf die spezifische Behandlung.

Literatur

Axhausen, Über das Wesen der Arthritis deformans. B. kl. W., 1913, Nr. 7. — Axhausen, Beiträge zur Knochen- und Gelenksyphilis. B. kl. W., 1913, Nr. 51. — Bäumler, Über das Verhalten der Körperwärme. D. Arch. f. kl. Med., Bd. 9. — Bergh, Fall von gummöser Daktylitis. Arch. f. Derm., Bd. 2. — Bergrath, Syphilitische Gelenkerkrankungen im Röntgenbilde. Arch. f. Derm., Bd. 104. — Bering, Über Gelenkerkrankungen bei erworbener Syphilis. D. m. W., 1912, H. 9. — Borchard, Über luetische Gelenkentzündungen. D. Zschr. f. Chir., Bd. 61. — Bosse, Histologisches und Radiologisches zur tardiven Form der hereditären Gelenklues. Beitr. z. klin. Chir., Bd. 51. — Bosse, Über Gelenkleiden auf der Basis von Geschlechtskrankheiten. B. kl. W., 1907, Nr. 43. — Brünauer und Hass, Über syphilitische Gelenkaffektionen und deren Erkennung. M. Kl., 1924, Nr. 42—43. — Cohen, Zit. nach Harttung. — Eisler, Röntgenologische Beiträge zur Diagnose der Gelenklues. M. Kl., 1924, Nr. 17. — Eschle, Beiträge zur Kasuistik der syphilitischen Daktylitis. Arch. f. kl. Chir., Bd. 36. — Freund, Die Syphilis im Röntgenbilde. Handb. d. Geschlechtskrankh., Hölder-Wien 1916. — Garré-Borchard, Lehrbuch d. Chir. — Harttung, Luetische Gelenkerkrankungen. M. Kl., 1909, Nr. 27. — Harttung, Syphilis der Bewegungsorgane. Handb. d. Geschlechtskrankh., Hölder-Wien 1916. — Heckmann, Zur Ätiologie der Arthritis deformans. M. m. W., 1909, Nr. 31. — Heine, Über die Arthrititis deformans. Virch. Arch., Bd. 260. — Herxheimer, Grundlagen der pathologischen Anatomie. — Herz, Über akuten Gelenkrheumatismus und luetische Aortitis. W. kl. W., 1916, Nr. 23. — v. Hippel, Über die Häufigkeit von Gelenkerkrankungen bei Hereditär-Syphilitischen. M. m. W., 1903, Nr. 31. — His, Krankheiten der Bewegungsorgane. v. Merings Lehrb. der inn. Med.

Holzknecht-Kienböck, Über Osteochondritis syphilitica im Röntgenbilde. Fortschr. d. Röntgenstr., Bd. 4. — Huzar, Über akute luetische Polyarthritis im Spätstadium der Syphilis. W. kl. W., 1913, Nr. 33. — Ickelheimer, Über die Syphilis der Gelenke. Inaug.-Diss., München 1917. — Jordan, Beiträge zur hereditären Spätsyphilis. M. m. W., 1903, Nr. 31. — Karewski, Chirurgische Syphilis. B. kl. W., 1908, Nr. 5. — Kienböck, Zur radiographischen Anatomie und Klinik der syphilitischen Knochenerkrankungen. Zschr. f. Heilk., Bd. 23. — Koch, Die syphilitischen Finger- und Zehenentzündungen. Volkmannsche Sammlung, Nr. 359. — Köhler, Typische Röntgenogramme von Knochengummen. Fortschr. d. Röntgenstr., Bd. 10. — Laszlo, Chronischer Gelenkrheumatismus und Lues. Zschr. f. d. ges. phys. Ther., Bd. 28. — Lewin, Die syphilitischen Affektionen der Phalangen der Finger und Zehen. Charité-Annalen, Bd. 4. — Lücke, Die syphilitische Daktylitis. B. kl. W., 1867. — Munk, Die syphilitische Arthritis und die Arthropathie bei Tabes dorsalis. Handb. Kraus-Brugsch, Urban & Schwarzenberg-Wien 1924. — Poehlmann, Über Gelenksyphilis und serologische Untersuchungen an Gelenkpunktaten. D. Zschr. f. Chir., Bd. 182. — Rasch, Beiträge zur Kenntnis der syphilitischen Gelenkkrankheiten. Arch. f. Derm., Bd. 23. — Reschke, Zur Diagnose der Gelenksyphilis. Arch. f. kl. Chir., Bd. 111. — Rimann, Zit. nach Heine. — Risel, Zur Kasuistik der syphilitischen Finger- und Gelenkaffektionen. B. kl. W., 1870. — Schlesinger, Die Arthrolues tardiva und ihre Therapie. Springer, Wien 1925. — Schlesinger, Die Erkennung chronischer spätsyphilitischer Gelenkerkrankungen. W. kl. W., 1925. — Schlesinger, Wenig beachtete, praktisch wichtige Formen der Gelenksyphilis. M. Kl., 1923, Nr. 13. — Schlesinger, Spätsyphilitische Gelenkerkrankungen in ihrer Bedeutung für die interne Klinik. M. Kl., 1924, Nr. 16. — Schlesinger, Intraartikuläre Jodnatriuminjektionen. W. kl. W., 1924, Nr. 26. — Schüller, Über syphilitische Gelenkleiden. Arch. f. kl. Chir., Bd. 28. — Schüller, Die Ätiologie der chronischen Knochen- und Gelenkentzündungen. D. Zschr. f. Chir., Bd. 14. — Strauss, Über Gelenkerkrankungen bei Spätlues. Ther. d. Gegenw., 1926, Nr. 3. — Strauss, Über Entstehung und Einteilung der chronischen Gelenkerkrankungen. D. m. W., 1926, Nr. 34—35. — Stühmer, Über die ätiologische Bedeutung der Syphilis bei chronischen Gelenkerkrankungen. M. m. W., 1910, Nr. 7. — Stümpke, Über syphilitische Gelenkentzündungen. M. m. W., 1918, Nr. 35. — Virchow, Über die Natur der konstitutionell syphilitischen Affektionen. Virch. Arch., Bd. 15. — Virchow, Über syphilitische Gelenkaffektionen. Kl. W., 1884. — Wysocki, Kasuistische Mitteilungen über Gelenkerkrankungen bei Lues acquisita. Inaug.-Diss., Breslau 1910. — Wysocki, Über Gelenkerkrankungen bei Lues acquisita. Arch. f. Derm., Bd. 107.

Lebenslauf

Ich, Margot Framhein, wurde am 2. Mai 1900 in Hamburg als Tochter des Kaufmannes Wilhelm Framhein geboren. Die Schule besuchte ich in Hamburg, wo ich im September 1919 die Reifeprüfung an einer Oberrealschule ablegte. Ich studierte dann Medizin in Hamburg, Freiburg, Rostock und München, bestand im April 1921 die Ergänzungsprüfung im Lateinischen, im März 1922 das Physikum in Hamburg und im Dezember 1924 das medizinische Staatsexamen in Hamburg. Das praktische Jahr verbrachte ich am Allgemeinen Krankenhause St. Georg. Am 31. Dezember 1925 erhielt ich meine Approbation. Seit dem 15. Juni 1926 bin ich als Volontärassistentin auf der medizinischen Abteilung des Allgemeinen Krankenhauses St. Georg tätig.

An dieser Stelle möchte ich Herrn Oberarzt Dr. Römer noch meinen Dank sagen für die Überlassung des Themas und Unterstützung bei der Arbeit.